Klinichna khirurhiia. 2021 Jule/August; 88(7-8):60-68.
DOI: 10.26779/2522-1396.2021.7-8.60

Еволюція операції шунтування шлунка

О. С. Тивончук, Р. І. Виноградов, В. В. Москаленко, С. В. Івченко
Національний інститут хірургії та трансплантології імені О. О. Шалімова НАМН України, м. Київ

Evolution of the gastric shunting operation

O. S. Tyvonchuk, R. I. Vynogradov, V. V. Moskalenko, S. V. Ivchenko
Shalimov National Institute of Surgery and Transplantology, Kyiv

Невпинне зростання кількості хворих з ожирінням спостерігають у всіх економічно розвинених країнах, і має воно характер неінфекційної пандемії. У 2016 р. понад 1,9 мільярда дорослого населення старше 18 років мали надлишкову масу тіла (МТ), із них понад 650 мільйонів страждали ожирінням, що становило 13% дорослого населення планети.

Перші статистичні дані реєстрації хворих з ожирінням були вивчені у міській популяції дорослого населення України у 2013 р., згідно з якими нормальну МТ мали тільки 29,3% населення, надлишкову – 22,5%, у 47,6% було діагностоване ожиріння, а 0,6% населення мали недостатню МТ [1].

У 2019 р. середній індекс маси тіла (ІМТ) дорослої особи в Україні за даними STEPS (підхід, рекомендований Всесвітньою організацією охорони здоров'я для епідеміологічного нагляду за факторами ризику неінфекційних захворювань) становив 26,8 кг/м², тільки 39,6% населення мали нормальну МТ, 34,3% – надмірну МТ, 24,8% – ожиріння, 1,3% – недостатню МТ.

Згідно з даними Всесвітньої федерації хірургії ожиріння (International Federation for the Surgery of Obesity and Metabolic Disorders – IFSO) виконано 833 687 баріатричних операцій у 61 країні станом на 2019 р., із них 294 530 (35,3%) операцій шунтування шлунка (ШШ) за Ру, 391 423 (47%) операції рукавної резекції шлунка, 30 914 (3,7%) операцій ШШ з одним анастомозом, 70 085 (8,4%) операцій шлункового бандажування, 99,1% оперативних втручань виконано лапароскопічно. Згідно з даними IFSO Global registry report в Україні зареєстровано 84 баріатричні оперативні втручання за 2019 р.

У 2003 р. H. Buchwald і S. E. Williams [2] оприлюднили перші унікальні у всьому світі дані про всі баріатричні хірургічні втручання, виконані в окремих країнах, які входили до IFSO. Частка лапароскопічного доступу в баріатричній хірургії зросла із 63% у 2002 – 2003 рр. до понад 90% у 2008 р. [3].

Ера ШШ почалася у 1967 р., коли E. Mason уперше запропонував використовувати цю процедуру з метою лікування ожиріння (*рис. 1*). Тоді найбільш поширеною баріатричною операцією було єюноілеошунтування. За оригінальною версією E. Mason шлунок пересікали в горизонтальному напрямку з формуванням одного позадуободового анастомоза без видалення дистальної кукси шлунка, причому об'єм проксимальної частини становив 100 – 150 мл [4].

Застосування апаратного шва J. F. Alden у 1977 р. [5] дозволило суттєво спростити оперативне вручання при лікуванні ожиріння (*рис. 2*).

Щоб уникнути тяжких наслідків жовчного рефлюксу, у 1977 р. W. O. Griffen і співавтори [6] започаткували реконструкцію за Ру для виконання ШШ (*рис. 3*), причому шири-

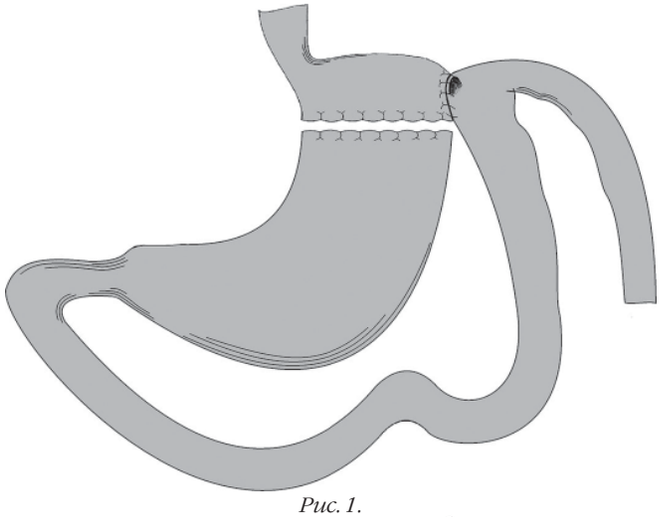

Рис. 1.
Схема ШШ за Mason (1967).

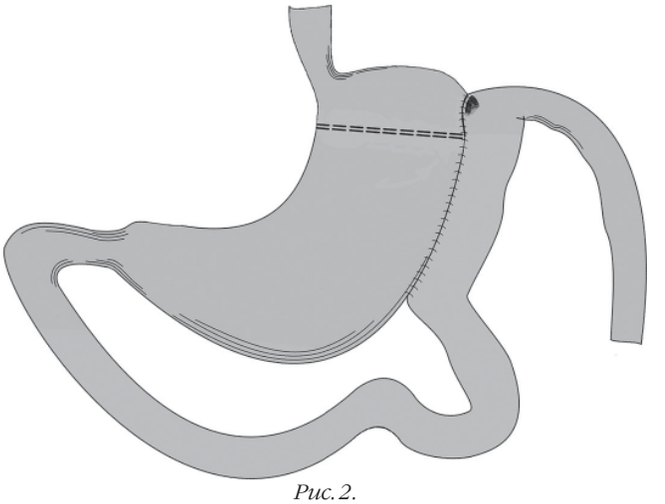

Рис. 2.
Схема ШШ з використанням апаратного шва за J. F. Alden (1977).

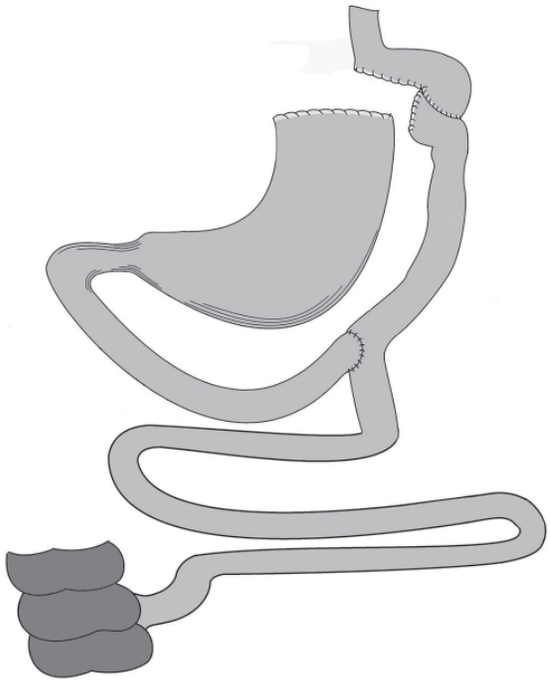

Рис. 3.
Схема ШШ за Ру, започаткованого W. O. Griffen (1977).

Рис. 4.
Схема FPO (M.A.Fobi, 1998).

на гастроентероанастомоза (ГЕА) становила 2 см, а об'єм проксимального резервуара шлунка – близько 100 мл.

У 1986 р. задля посилення гастрорестриктивного ефекту J. H. Linner і R. L. Dcew [7] застосували вперше бандаж кукси шлунка встановлення силіконового кільця або смужки, викроєної з апоневрозу білої лінії живота.

У 1998 р. M. A. Fobi і співавтори [8] запропонували свій спосіб формування проксимального резервуара шлунка (*рис. 4*) – операцію бандажованого ШШ за Ру (Fobi–Pouch Operation – FPO). По суті, це було об'єднання ШШ за Ру з вертикальною бандажованою гастропластикою, також запропонованою E. Mason у 1982 р.

У той самий час іншим американським хірургом R. F. Capella [9] було запропоновано методику вертикальної бандажованої гастропластики з шунтуванням шлунка (vertical banded gastroplasty and Roux–en–Y gastric bypass – VBG–RGB), яка полягала у формуванні трапецієподібного проксимального резервуара лінійними степлерами, доповненого бандажем з поліпропіленової сітки. Реконструкція за Ру передбачала пересічення порожньої кишки на 30 – 40 см дистальніше від дуоденоєюнального переходу. Аліментарну петлю порожньої кишки проводили позадуободово, позадушлунково з формуванням ручного ГЕА. Біліопанкреатичну петлю включали за Ру дистальніше 100 см від ділянки ГЕА, а у разі суперожиріння – 150 см (*рис. 5*).

FPO передбачала формування трикутного проксимального резервуара шлунка з бандажуванням його силіконовою трубкою довжиною 6 – 6,5 см. Порожню кишку пересікали на 60 см дистальніше від дуоденоєюнального переходу з формуванням аліментарної петлі завдовжки 60 см і ручного дворядного ГЕА завширшки 1,5 – 2 см. У окремих хворих операцію доповнювали гастростомією дистального резервуара [10].

Способи Capella і Fobi мають окремі технічні відмінності, але в цілому в них більше спільного, тому на початку 2000–х рр. численні хірурги виконували ШШ за способом Fobi–Capella. Таким чином, на початку 2000–х рр. був створений оптимальний спосіб проксимального бандажованого ШШ за Ру, що розглядався Американським товариством баріатричної та метаболічної хірургії як «золотий стандарт» хірургії ожиріння.

Окрім того, окремі автори почали розробляти нові способи ШШ, які називались довгопетлеве ШШ (long–limb gastric bypass) та дистальне ШШ (distal gastric bypass). Довгопетлеве ШШ в модифікації J. C. Torres і C. F. Oca передбачало довжину аліментарної петлі 244 см, загальної – 152 см, пацієнтам з булемією – довжину аліментарної петлі 305 см, загальної – 183 см [11].

M. F. Wood і співавтори [12] запропонували повну довжину аліментарної петлі 200 см, загальної – 200 см. Операція дистального ШШ за J. H. Wittig передбачала довжину аліментарної петлі 200 см, загальної – 50 см. Такі операції були поодинокими і не мали загального застосування на відміну від проксимального ШШ за Ру.

Етап лапароскопічного ШШ почався у 1996 р. У жовтні цього року A. C. Wittgrove та G.W Clark [13] виконали ШШ за Ру за допомогою циркулярного степлера з формуванням позадуободового та позадушлункового анастомоза (*рис. 6*). Раннє подальше спостереження виявило втрату до 101% надлишкової МТ через 18 міс із значною корекцією супутніх захворювань та повним одужанням від цу-

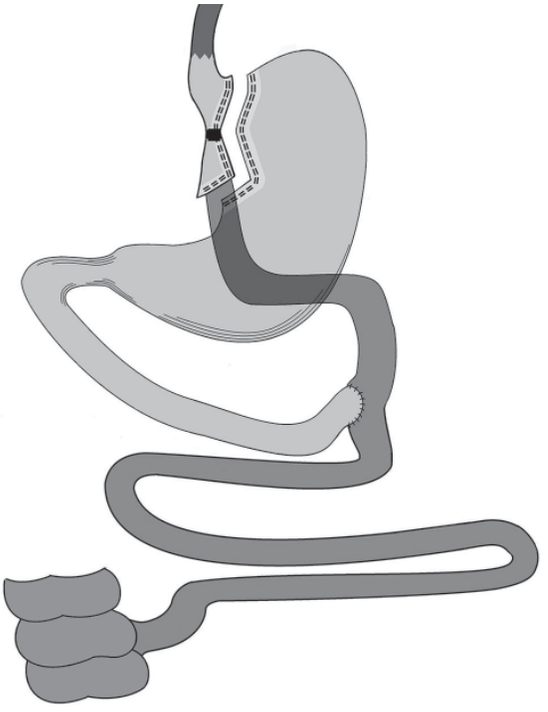

Рис. 5.
Схема ШШ за Capella (1997).

Рис. 6.
Схема лапароскопічного ШШ за Ру
(A. C. Wittgrove, G.W Clark, 1996).

крового діабету (ЦД) у 13 хворих. Згодом було описано ряд варіацій техніки гастроєюностомії [14]. Порівняльні дані лапароскопічного і відкритого ШШ за Ру вказували на те, що лапароскопічний підхід пов'язаний з меншою інтраопераційною крововтратою, коротшим терміном перебування у стаціонарі та швидшим поліпшенням якості післяопераційного життя з еквівалентною втратою надлишкової МТ [15].

У 1996 р. H. Lönroth і співавтори [16] вдало розділили шлунок за допомогою лінійних степлерів та вручну сформували попередуободовий ГЕА з браунівським співустям (*рис. 7*). Досі немає стандартизованої методики формування ГЕА, як, власне, і самої операції ШШ.

У 1997 р. R. Rutledge [17] відмовився від реконструкції за Ру та повернувся до способу Більрот II. Ним була розроблена нова альтернатива – простіша та безпечніша операція мінішунтування шлунка (МШШ) з формуванням більш довгого шлункового резервуара та унікального попередуободового гастроєюноанастомоза на 150 – 200 см дистальніше дуоденоєюнального переходу (*рис. 8*). За короткий час він накопичив значний досвід виконання МШШ (1274 операції) та активно популяризував цей спосіб. На першому консенсусі з ШШ з одним анастомозом учасники прийняли рішення про те, що МШШ може розглядатись як основне баріатричне втручання з такими технічними особливостями: довжина біліопанкреатичної петлі не менше 150 см для всіх пацієнтів, формування максимально довгого шлункового резервуара. Згідно з результатами довгострокових досліджень після операції не розвивається метаплазія стравоходу та шлунка, тому вона може застосовуватись як при помірно вираженій гастроезофагеальній рефлюксній хворобі, так і при великих грижах стравохідного отвору діафрагми.

У 2002 р. професор M. A. Carbajo, маючи понад 10–річний досвід застосування ШШ за Ру, виконав ШШ з одним анастомозом (One–Anastomosis Gastric Bypass – OAGB), для уникнення потенційного жовчного рефлюксу привідна петля фіксувалась проксимальніше на 8 – 10 см від ділянки ГЕА до латеральної стінки проксимального шлункового резервуара (*рис. 9*). У 2005 р. M. A. Carbajo опублікував результати OAGB та подальші звіти [18]. Порівняння результатів МШШ та OAGB виявило, що вони подібні [19]. Дослідження B. Keleidari і співавторів [20] показали, що втрата надлишкової МТ, корекція ЦД 2–го типу, покращення показників ліпідного профілю та частота післяопераційних ускладнень і жовчного рефлюксу були однаковими для OAGB та ШШ за Ру.

ШШ з лапароскопічного доступу з формуванням ГЕА за допомогою лінійних зшивальних апаратів уперше запропонували M. Korenkov і співавтори у 2003 р. [21].

L. Sheikh і співавтори [22] впровадили бандажоване МШШ. Особливість методики полягала в тому, що в дистальній третині сформованого шлункового резервуара на 2 см вище ГЕА накладали 6,5 – 7–сантиметрове силіконове кільце, яке фіксували нерозсмоктувальним шовним матеріалом (*рис. 10*).

У 2008 р. W. J. Lee і співавтори [23] повідомили про свою техніку виконання МШШ. Вони також мали значний досвід застосування ШШ за Ру. Методика полягає в накладенні попередушлункового широкого ГЕА з довжиною біліопан-

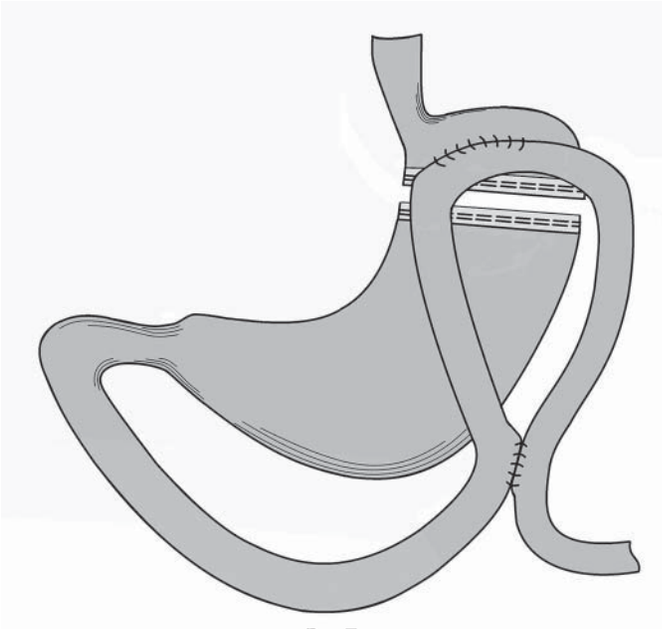

Рис.7.
Схема лапароскопічного ШШ з ручним ГЕА та браунівським співустям (H. Lönroth, 1996).

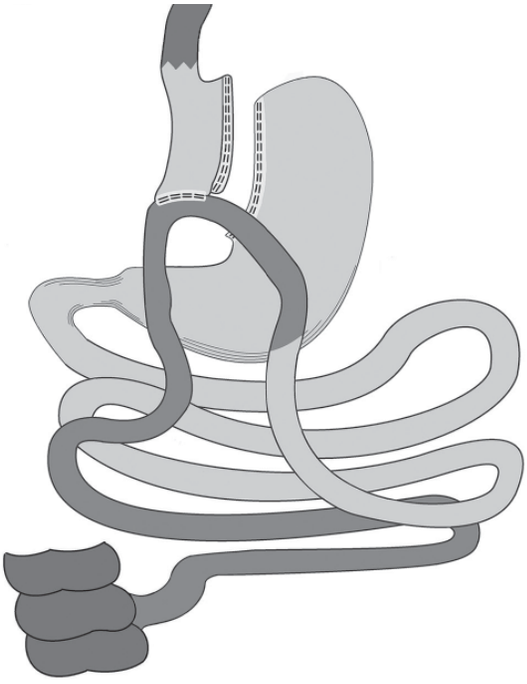

Рис. 8.
Схема МШШ (R. Rutledge, 1997).

креатичної петлі 150 см при ІМТ < 40 кг/м², 250 см при ІМТ 40 – 50 кг/м² та 350 см при ІМТ > 50 кг/м². Застосування антирефлюксних процедур епізодичне, на розсуд хірурга. J. M. Chevallier і співавтори [24], виконуючи МШШ, дотримуються таких принципів: шлунковий резервуар формується на орогастральному зонді 32 Fr, накладається напівручний ГЕА за допомогою 45–міліметрової касети зшивального апарата на 200 см від зв'язки Трейца після розділення великого чепця та не використовуються антирефлюксні процедури.

Дослідивши результати МШШ у виконанні італійських хірургів, M. Musella і співавтори [25] «зауважили» велику технічну розбіжність методик, які вони використовували: шлунковий резервуар формували на зонді 36 – 42 Fr, довжина біліопанкреатичної петлі становила у середньому (224,6 ± 23,2) см, анастомоз накладали напівручний за допомогою касет 30, 45 або 60 мм.

З урахуванням того, що популярність МШШ зростає, а стандартизованої техніки його виконання немає, у 2014 р. було сформовано MGB–OAGB International Club, який проводить щорічні монотематичні конференції з метою стандартизації техніки та покращення результатів МШШ [26]. Однак продовжують з'являтись і самостійні методики МШШ.

O. B. Ospanov [27] повідомив про безстеплерний варіант виконання МШШ (laparoscopic MGB – Ospanov procedure). Шлунковий резервуар довжиною не менше 10 см та шириною не більше 4 см формують шляхом накладення бандажованої обструктивної гастроплікації з формуванням ручного ГЕА на 150 (при ІМТ < 40 кг/м²) або 200 (при ІМТ > 40 кг/м²) см від зв'язки Трейца.

H. J. M. Smelt і співавтори [28] досліджували важливість довжини біліопанкреатичної петлі при шунтуванні за Ру і з'ясували, що довжина біліопанкреатичної петлі 150 см асоціюється з більшим відсотком втрати надлишкової МТ і більшим загальним відсотком втрати МТ через 2 роки після операції в порівнянні з довжиною біліопанкреатичної петлі 75 см, але водночас збільшується частота «кишкових скарг» (діарея, часті випорожнення та стеаторея).

Ураховуючи відмінні результати МШШ, у 2014 р. група скандинавських дослідників на чолі з B. J. Nergaard [29] почала виконувати ШШ за Ру з довжиною біліопанкреатичної петлі 200 см, що значно покращило результати лікування ожиріння, а сама методика дістала назву метаболічного ШШ за Ру.

У 2006 W. K. Nelson і співавтори [30] описали результати процедури very, very long limb Roux–en–Y gastric bypass, виконаної у 257 хворих із суперожирінням. Технічні особливості процедури були такими: довжина загальної петлі – 100 см, біліопанкреатичної – 60 см та дуже довга аліментарна петля, що становила залишок тонкої кишки – від 400 до 500 см.

J. M. Kellum і співавтори [31] запропонували операцію дистального ШШ за Ру у хворих з суперожирінням у 2011р. Технічні аспекти операції полягали у формуванні проксимального шлункового резервуара, об'єм якого становив 50 мл, та загальної петлі, виміряної проксимальніше на 250 см від ілеоцекального переходу, довжина якої варіювала від 50 до 150 см.

M. Thurnheer і співавтори [32] у 2012 р. опублікували технічні параметри операції distal very long Roux–en–Y gastric bypass: довжина загальної петлі – (76 ± 7) см, біліопанкреатичної – (79 ± 14) см, залишок тонкої кишки – аліментарна петля, що становила (604 ± 99) см. Середній показник втрати надлишкової МТ у 355 пацієнтів перевищив 74%.

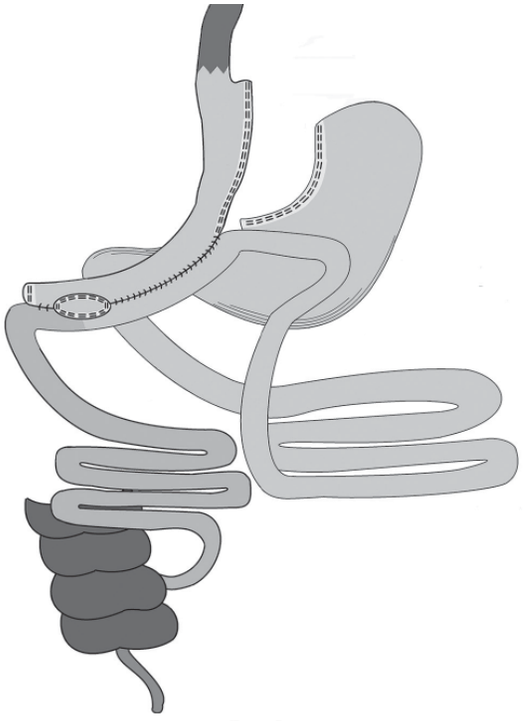

Рис. 9.
Схема OAGB (M.A. Carbajo, 2002).

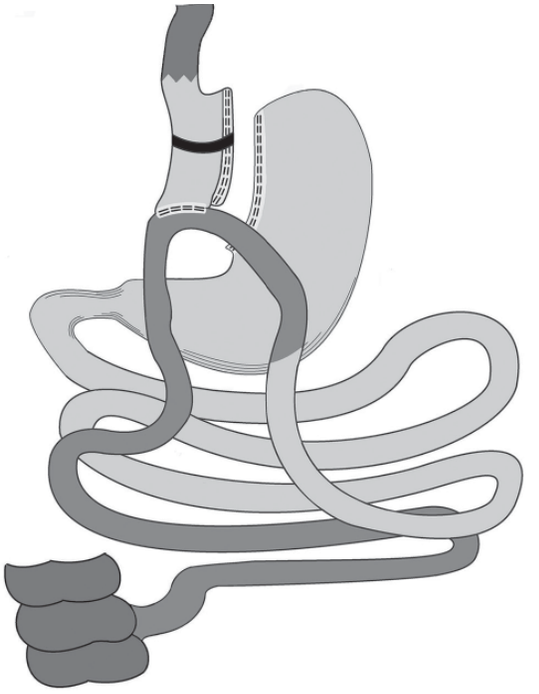

Рис. 10.
Бандажоване МШШ (L. Sheikh, 2005).

Як альтернативу OAGB у 2016 р. M. De Luca і співавтори [34] опублікували методику гастроілеошунтування з одним анастомозом (Single Anastomosis Gastro–Ileal – SAGI): проксимальний шлунковий резервуар формувався на шлунковому зонді 36 Fr, один ГЕА – на відстані 300 см від ілеоцекального переходу за допомогою 45–міліметрового лінійного степлера. Необхідно більше проспективних досліджень з огляду на малу вибірку пацієнтів (n=37) та короткотривалий нагляд – 6 міс.

Уперше опубліковано у 2019 р. результати лікування 1512 пацієнтів, яким виконали гастроілеошунтування з одним анастомозом як альтернативу біліопанкреатичному шунтуванню. Середня тривалість оперативного втручання становила 32 хв.Техніка оперативного втручання полягала у горизонтальній трансекції шлунка на межі тіла та антрального відділу за допомогою 2 – 3 лінійних степлерів з формуванням одного степлерного попередуободового ГЕА шириною 60 см на відстані, як мінімум, 250 см від ілеоцекального кута [35].

Хірургія ожиріння розвивається і в Україні. Перші баріатричні операції шунтування тонкої кишки були виконані академіком О. О. Шалімовим і В. Ф. Саєнком у 1967 р. Вперше в Україні ШШ за Griffen виконано у 1989 р., за Torres і Oca – у 2001 р., за Capella і Fobi – у 2002 р. [36–38]. У 2012 р. вперше виконано лапароскопічне шунтування за Ру [39], у 2013 р. – МШШ [40].

За останній час широкого розповсюдження набули операції ШШ з одним анастомозом, які мають різні способи виконання і відповідно різні метаболічний ефект та назви. ШШ є збірним терміном, який включає в себе операції, що різняться технікою виконання та віддаленими результатами. MGB–OAGB – це нова баріатрична процедура, інтерес до якої серед баріатричних хірургів зростає.

K. S. Kular і співавтори [41] підтвердили, що МШШ безпечна операція, яка має такі переваги: менша кількість післяопераційних ліжко–днів і низький ризик розвитку ускладнень, ефективна і стійка втрата МТ та полегшений перебіг коморбідних станів. Популярність ШШ з одним анастомозом повільно зростає у багатьох частинах світу через низку проблем, які були окреслені в минулому щодо цієї процедури. Ризик симптоматичного (жовчного) рефлюксу, виразки анастомоза, тяжкої недостатності харчування, а також довгостроковий ризик раку шлунка і стравоходу – це одні з найбільш часто обговорюваних можливих ускладнень даної операції. Водночас ШШ з одним анастомозом має ряд переваг, таких як технічна простота, коротша «крива навчання», простота перегляду і переведення в інший вид баріатричної операції та ефективність, яка не поступається у показниках втрати МТ і корекції супутньої патології. Ці переваги спонукали деяких лікарів виступати за більш широке застосування цієї процедури [42].

Згідно з матеріалами консенсусу IFSO MGB–OAGB не є експериментальною операцією, а рекомендованим баріатричним втручанням з середньо– та довгостроковими результатами [43]. Ключовим питанням є вибір первинної баріатричної операції у хворих з морбідним ожирінням.

Хронічна гіпопротеїнемія, мальабсорбція жиророзчинних вітамінів та порушення мінерального обміну – основні загрозливі ускладнення у віддалених термінах після ШШ.

Серед ранніх ускладнень після MGB–OAGB виділяють кровотечу (0,82%), неспроможність швів (0,75%) та сте-

ноз (0,19%) анастомоза; серед пізніх ускладнень – виразку ГЕА (1,1%) та анемію (1,7%) [44], частота мальнутриції становить від 0,9 до 1,2% [45, 46].

Кількість повторних операцій продовжує збільшуватися у Сполучених Штатах Америки з кожним роком через недостатнє розуміння того, як оптимально відібрати пацієнтів, які могли б отримати найбільшу користь з повторної операції [47].

Повторного втручання та подовження загальної петлі через білково–калорійну недостатність потребують 44% пацієнтів, яким виконано первинну операцію дистального ШШ за Ру. Мальнутритивні ускладнення практично у половини таких хворих доводять, що дану операцію не варто пропонувати як первинну баріатричну операцію та розглядати як повторну операцію у разі незадовільних результатів втрати надлишкової МТ [48, 49].

Пацієнти, яким первинно виконано дистальне ШШ, мали значно нижчі рівні кальцію, заліза та вітаміну D, ніж пацієнти, які перенесли менш агресивні операції. Через рік після операції між групами хворих не було різниці за кількістю повторних операцій через мальабсорбцію. Тому у пацієнтів, яким виконані первинні дистальні операції, слід проводити ретельний моніторинг дефіциту поживних речовин [50].

За результатами дослідження W. K. Nelson і співавторів [51] 82% пацієнтів втратили більше 50% надлишкової МТ, 4% виконано повторне втручання з приводу білково–калорійної недостатності.

Частота тяжких мальнутритивних порушень після операції distal very long Roux–en–Y gastric bypass становила 1,7% [51].

Після операції гастроілеошунтування з одним анастомозом у близько 30,1% хворих відмічено повну (100%) втрату надлишкової МТ, у 72,35% – більше 75%; 95,17% хворих мали ІМТ < 35 кг/м^2; 75,99% – ІМТ < 30 кг/м^2 та 30,15% – ІМТ < 25 кг/м^2. Повторне оперативне втручання виконано тільки 2 пацієнтам з приводу мальнутриції [35].

Результати OAGB оптимальні, коли довжина біліопанкреатичної петлі становить 200 см. Виключення більше ніж 200 см тонкої кишки з пасажу не покращує втрати МТ або коморбідності. Тотальне вимірювання тонкої кишки рекомендується для уникнення ризику нутритивних порушень [53].

Операція дистального ШШ дійсно покращує показники втрати надлишкової МТ та приводить до ремісії супутніх захворювань. Однак це досягається за рахунок стійкого дефіциту вітамінів, білків, недоїдання, виснаження і повторних операцій у деяких пацієнтів [54].

Тому досі серед основних питань баріатричної хірургії залишається питання вибору первинної та «безпечної» метаболічної операції у хворих з морбідним суперожирінням.

Такі фактори, як гепатомегалія на фоні стеатогепатозу, великий обхват талії, абдомінальний тип ожиріння та спайковий процес органів черевної порожнини після перенесених операцій, обтяжують хід операції, спонукають навіть досвідчених хірургів припинити лапароскопічну операцію та перейти до конверсії, що прямо пропорційно збільшує ризик післяопераційних ускладнень.

Розробка та впровадження в практику «спрощеного» оперативного втручання дозволять простіше та безпечніше виконувати шунтуючі операції у хворих з екстремальними показниками МТ.

29 грудня 2020 р. у віці 100 років помер один із батьків баріатричної хірургії та творець операції ШШ великий Edward Eaton Mason. Тривалий час він шукав шляхи вдосконалення хірургічного лікування ожиріння, намагався створити операцію, яка була б якомога простішою з найменшою частотою ускладнень та побічних ефектів, але при цьому високоефективною. Займаючись хірургічним лікуванням виразки ДПК, він помітив, що ШШ неефективно для лікування виразки, але супроводжується баріатричним ефектом. Таким чином, 55 років тому E. Mason уперше виконав ШШ за способом Більрот II для лікування ожиріння. У 1976 р. він організував зустріч 50 американських баріатричних хірургів, які врешті–решт зареєструвалися як Американське товариство метаболічної та баріатричної хірургії. Останнє на сьогоднішній день налічує понад 500 членів. E. Mason керував Міжнародним реєстром баріатричної хірургії, який збирав та аналізував дані понад 20 000 пацієнтів, щоб допомогти дізнатись більше про конкретні операції щодо ожиріння. E. Mason автор понад 200 статей та 5 книг, а операція ШШ декілька десятиліть Американським товариством метаболічної та баріатричної хірургії розглядалась як «золотий стандарт» у баріатричній хірургії.

За минулі півстоліття в баріатричній хірургії відбулися суттєві зміни. Передусім лише в хірургії ожиріння частка лапароскопічного доступу становить 99%. Можливий вплив інкретинового ефекту на перебіг ЦД 2–го типу вперше описали в 1995 р. W. J. Pories і співавтори [55] саме у хворих, яким виконали ШШ. Після чого було введено нове поняття – метаболічна хірургія, яка дозволила безпрецедентно корегувати такі метаболічні порушення, як ЦД 2–го типу, дислипідемія, метаболічний синдром тощо.

З'явились нові баріатричні операції та нові способи ШШ. На даний час ШШ – це збірний термін, назва групи різноманітних комбінованих операцій, які об'єднує виключення більшої частини шлунка без його резекції та реконструкція тонкої кишки за Ру чи Більрот II. Слід особливо зазначити, що існують суттєві відмінності щодо способів формування проксимального резервуара шлунка і ГЕА, також щодо способів реконструкції тонкої кишки, що приводить до помітно різних результатів. Нещодавно в історії розвитку ШШ трапилась знакова подія, яка вкотре змусила переглянути технічні аспекти операції і отримані результати. В 2014 р. B. J. Nergaard і співавтори [29] опублікували результати роботи, які показали важливість формування біліопанкреатичної петлі довжиною 150 см, що дозволяє отримати помітно кращі результати в динаміці зниження надлишкової МТ та корекції ЦД 2–го типу. Це спонукало звернути увагу на не вивчений до цього

часу фактор особливого впливу довжини біліопанкреатичної петлі на зниження МТ та корекцію метаболічних порушень і пояснити несподіваний, але очевидний успіх операції МШШ.

Другою знаковою подією стала розробка МШШ R. Rutledge [17]. Ця операція стрімко набрала популярність завдяки безпечності, технічній простоті та відмінним результатам щодо зниження надлишкової МТ та корекції супутніх метаболічних розладів [56, 57]. На даний час МШШ як самостійна баріатрична операція, що рекомендується IFSO, вражає динамікою розповсюдження та супроводжується порівнянними з ШШ за Ру результатами або кращими. Враховуючи невеликі розбіжності між МШШ та OAGB, можна сказати, що для них характерно більше схожості, ніж розбіжностей, що можуть приводити до різних результатів. Утім, динаміка втрати МТ, мальнутритивні порушення, дефіцитні стани, рефлюкс, пептичні виразки та окремі технічні моменти МШШ все ще залишаються предметом для дискусії і подальшого вивчення [40, 58, 59]. Незважаючи на окремі дискусійні моменти, на даний час можна впевнено зазначити, що нова модифікація ШШ, а саме застосування МШШ чи ШШ за Ру з довгою біліопанкреатичною петлею (150 см), має суттєво кращі результати, ніж класичне проксимальне ШШ за Ру, які навіть схожі з результатами біліопанкреатичного шунтування, але значно меншою є частота ускладнень. Оцінка ефективності ШШ та МШШ показує, що в обох групах хворих однакова кількість ускладнень (10%) та смертність (0,2%), а втрата надлишкової МТ у перші 5 років менша після ШШ (65%), ніж після МШШ (70%). Кількість повторних або «ревізійних» операцій у перші 5 років після первинного ШШ більша (15 – 25%), ніж після МШШ (5 – 15%), частота успішної корекції ЦД 2–го типу вища після МШШ (85%), ніж після ШШ (70%) [44, 60].

Метаболічний ефект ШШ полягає в поєднанні зменшення об'єму шлунка та виключення з пасажу певної довжини тонкої кишки. Зменшення об'єму шлункового резервуара супроводжується динамічними змінами транспорту поживних речовин по травному каналу, що приводить до зниження калорійності раціону, а також до зміни гормональної секреції, що впливає на кишечник та гормонально–активні органи вздовж аліментарного тракту, які формують ентероінсулярну вісь, а також центральні елементи зворотного зв'язку. Таким чином, зміна гормональних профілів є однією з перших і найважливіших ролей ШШ. Найважливішими метаболічно активними гормонами вважаються грелін, інкретини, пептид УУ та панкреатичний поліпептид [61].

Холева та хенодезоксихолева жовчні кислоти синтезуються з холестерину в печінці для подальшого всмоктування ліпідів та розчинних у ліпідах вітамінів шляхом утворення міцел. Досягнувши рівня клубової кишки, жовчні кислоти транспортуються за допомогою специфічних транспортних білків до портального кровообігу для рециркуляції назад до печінки. Процес високоефективний, оскільки понад 95% жовчних кислот розсмоктується, а решта 5% надходить у товсту кишку і виводиться шляхом випорожнення. Ентерогепатична рециркуляція пулу жовчних кислот відбувається приблизно 6 – 12 разів на добу, таким чином, чистий потік жовчних кислот через головним чином портальний, а також системний кровообіг важливий для розуміння механізмів впливу баріатричної операції на їх метаболізм після ШШ [62].

У наш час велике творіння великого хірурга E. Mason отримало новий могутній поштовх для подальшого розвитку. Таким чином, з його легкої руки ми маємо досить різні операції, об'єднані під одним терміном, які до того ж є актуальними, а саме: ШШ за Ру (проксимальне шунтування шлунка за Ру з довжиною аліментарної петлі 100 – 150 см від зв'язки Трейца; дистальне ШШ за Ру, довжина загальної петлі 250 см від ілеоцекального кута; довгопетлеве ШШ за Ру з довжиною аліментарної петлі більше 150 см від зв'язки Трейца; метаболічне ШШ за Ру з довжиною біліопанкреатичної петлі 150 см та ШШ з одним анастомозом за способом Більрот II (МШШ за Rutledge; OAGB за Carbajo; довгопетлеве та дистальне МШШ з одним анастомозом). Отже, 8 різних лапароскопічних баріатричних операцій, які виконуються в наш час, мають єдине, що їх об'єднує, це принцип E. Mason – повне пересічення і виключення більшої частини шлунка з пасажу, але без його видалення. Тепер ми знаємо більше, ніж знав E. Mason. Ми знаємо, що серед усіх сучасних баріатричних операцій ШШ супроводжується найменшою частотою повторних операцій та найнижчою частотою невдач, що в порівнянні з рукавною резекцією ШШ суттєво ефективніше для корекції ЦД 2–го типу і що результати МШШ в певних показниках кращі, ніж результати шунтування за Ру [38, 56]. Крім того, значно розширилось сучасне уявлення про патофізіологію ожиріння та механізм дії різних баріатричних операцій, що дозволяє більш досконало встановлювати показання до оперативного лікування ожиріння. І хоча, схоже, на сьогодні скінчились пошуки ідеальної баріатричної операції, але визначення оптимальної первинної баріатричної операції – це важливе завдання на подальші 50 років.

Фінансування. Зовнішні джерела фінансування і підтримки були відсутні. Гонорари або інші компенсації не виплачувалися.

Внесок авторів. Всі автори зробили однаковий внесок у цю роботу.

Конфлікт інтересів. Автори, які взяли участь в цьому дослідженні, заявили, що у них немає конфлікту інтересів щодо цього рукопису.

Згода на публікацію. Всі автори прочитали і схвалили остаточний варіант рукопису. Всі автори дали згоду на публікацію цього рукопису.

References

1. Mitchenko EI, Mamedov MN, Kolesnik TV, Deev AD. Current risk factor profile cardiovascular disease in the urban population of Ukraine. In: Proceedings of the XIV National Congress of Cardiologists of Ukraine. Ukrainian Journal of Cardiology. 2013; Suppl 4:76–83. Russian.

2. Buchwald H, Williams SE. Bariatric surgery worldwide 2003. Obes Surg. 2004 Oct;14(9):1157–64. doi: 10.1381/0960892042387057. PMID: 15527627.
3. Buchwald H, Oien DM. Metabolic/bariatric surgery Worldwide 2008. Obes Surg. 2009 Dec;19(12):1605–11. doi: 10.1007/s11695–009–0014–5. PMID: 19885707.
4. Mason EE, Ito C. Gastric bypass in obesity. Surg Clin North Am. 1967 Dec;47(6):1345–51. doi: 10.1016/s0039–6109(16)38384–0. PMID: 6073761.
5. Alden JF. Gastric and jejunoileal bypass. A comparison in the treatment of morbid obesity. Arch Surg. 1977 Jul;112(7):799–806. doi: 10.1001/archsurg.1977.01370070011001. PMID: 880023.
6. Griffen WO Jr, Young VL, Stevenson CC. A prospective comparison of gastric and jejunoileal bypass procedures for morbid obesity. 1977. Surg Obes Relat Dis. 2005 Mar–Apr;1(2):163–72; discussion 173–4. doi: 10.1016/j.soard.2005.02.015. PMID: 16925236.
7. Linner JH, Drew RL. Why the Operation We Prefer is the Roux–Y Gastric Bypass. Obes Surg. 1991 Sep;1(3):305–6. doi: 10.1381/096089291765561051. PMID: 10775930.
8. Fobi MA, Lee H, Holness R, Cabinda D. Gastric bypass operation for obesity. World J Surg. 1998 Sep;22(9):925–35. doi: 10.1007/s002689900496. PMID: 9717418.
9. Capella RF, Capella JF. Reducing early technical complications in gastric bypass surgery. Obes Surg. 1997 Apr;7(2):149–56; discussion 157. doi: 10.1381/096089297765556060. PMID: 9730543.
10. Ilias EJ. What are the most frequent complications of Fobi–Capella bariatric surgery and how to treat them? Rev Assoc Med Bras (1992). 2011 Jul–Aug;57(4):358–9. English, Portuguese. PMID: 21876912.
11. Torres JC, Oca CF, Garrison RN. Gastric bypass: Roux–en–Y gastrojejunostomy from the lesser curvature. South Med J. 1983 Oct;76(10):1217–21. PMID: 6623129.
12. Wood MF, Sapala JA, Sapala MA, Schuhknecht MP, Flake TM. Micropouch gastric bypass: indications for gastrostomy tube placement in the bypassed stomach. Obes Surg. 2000 Oct;10(5):413–9. doi: 10.1381/096089200321594273. PMID: 11054245.
13. Wittgrove AC, Clark GW. Laparoscopic Gastric Bypass, Roux–en–Y: Experience of 27 Cases, with 3–18 Months Follow–up. Obes Surg. 1996 Feb;6(1):54–7. doi: 10.1381/096089296765557277. PMID: 10731251.
14. Powell MS, Fernandez AZ Jr. Surgical treatment for morbid obesity: the laparoscopic Roux–en–Y gastric bypass. Surg Clin North Am. 2011 Dec;91(6):1203–24, viii. doi: 10.1016/j.suc.2011.08.013. PMID: 22054149.
15. Nguyen NT, Goldman C, Rosenquist CJ, Arango A, Cole CJ, Lee SJ, Wolfe BM. Laparoscopic versus open gastric bypass: a randomized study of outcomes, quality of life, and costs. Ann Surg. 2001 Sep;234(3):279–89; discussion 289–91. doi: 10.1097/00000658–200109000–00002. PMID: 11524581; PMCID: PMC1422019.
16. Lönroth H, Dalenbäck J, Haglind E, Lundell L. Laparoscopic gastric bypass. Another option in bariatric surgery. Surg Endosc. 1996 Jun;10(6):636–8. PMID: 8662402.
17. Rutledge R. The mini–gastric bypass: experience with the first 1,274 cases. Obes Surg. 2001 Jun;11(3):276–80. doi: 10.1381/096089201321336584. PMID: 11433900.
18. Carbajo MA, Luque–de–León E, Jiménez JM, Ortiz–de–Solórzano J, Pérez–Miranda M, Castro–Alija MJ. Laparoscopic One–Anastomosis Gastric Bypass: Technique, Results, and Long–Term Follow–Up in 1200 Patients. Obes Surg. 2017 May;27(5):1153–67. doi: 10.1007/s11695–016–2428–1. PMID: 27783366; PMCID: PMC5403902.
19. Deitel M, Kular KS. Consensus survey on mini–gastric bypass and one–anastomosis gastric bypass. Ann Bariatr Metab Surg. 2018;1:1001.
20. Keleidari B, Mahmoudieh M, Davarpanah Jazi AH, Melali H, Nasr Esfahani F, Minakari M, et al. Comparison of the Bile Reflux Frequency in One Anastomosis Gastric Bypass and Roux–en–Y Gastric Bypass: a Cohort Study. Obes Surg. 2019 Jun;29(6):1721–5. doi: 10.1007/s11695–018–03683–6. PMID: 30767188.
21. Korenkov M, Goh P, Yücel N, Troidl H. Laparoscopic gastric bypass for morbid obesity with linear gastroenterostomy. Obes Surg. 2003 Jun;13(3):360–3. doi: 10.1381/096089203765887660. PMID: 12841894.
22. Sheikh L, Pearless LA, Booth MW. Laparoscopic Silastic Ring Mini–Gastric Bypass (SR–MGBP): Up to 11–Year Results from a Single Centre. Obes Surg. 2017 Sep;27(9):2229–34. doi: 10.1007/s11695–017–2659–9. PMID: 28378207.
23. Lee WJ, Wang W, Lee YC, Huang MT, Ser KH, Chen JC. Laparoscopic mini–gastric bypass: experience with tailored bypass limb according to body weight. Obes Surg. 2008 Mar;18(3):294–9. doi: 10.1007/s11695–007–9367–9. Epub 2008 Jan 12. PMID: 18193178.
24. Chevallier JM, Chakhtoura G, Zinzindohoué F. Mini bypass gastrique [Laparoscopic mini–gastric bypass]. J Chir (Paris). 2009 Feb;146(1):60–4. French. doi: 10.1016/j.jchir.2009.04.003. PMID: 19446695.
25. Musella M, Apers J, Rheinwalt K, Ribeiro R, Manno E, Greco F, et al. Efficacy of Bariatric Surgery in Type 2 Diabetes Mellitus Remission: the Role of Mini Gastric Bypass/One Anastomosis Gastric Bypass and Sleeve Gastrectomy at 1 Year of Follow–up. A European survey. Obes Surg. 2016 May;26(5):933–40. doi: 10.1007/s11695–015–1865–6. PMID: 26341086.
26. Deitel M. History of the MGB and OAGB operations. Int J Surg. 2019 Jun;66:79–83. doi: 10.1016/j.ijsu.2019.04.018. Epub 2019 May 1. PMID: 31054329.
27. Ospanov OB. Surgical technique of laparoscopic mini–gastric bypass with obstructive stapleless pouch creation: A case series. Int J Surg. 2019 Jul;67:70–5. doi: 10.1016/j.ijsu.2019.05.011. Epub 2019 Jun 1. PMID: 31158507.
28. Smelt HJM, Van Rijn S, Pouwels S, Aarts MPW, Smulders JF. The Influence of Different Alimentary and Biliopancreatic Limb Lengths in Gastric Bypass Patients. Obes Surg. 2021 Feb;31(2):481–9. doi: 10.1007/s11695–020–05028–8. Epub 2020 Oct 14. PMID: 33052551.
29. Nergaard BJ, Leifsson BG, Hedenbro J, Gislason H. Gastric bypass with long alimentary limb or long pancreato–biliary limb—long–term results on weight loss, resolution of co–morbidities and metabolic parameters. Obes Surg. 2014 Oct;24(10):1595–602. doi: 10.1007/s11695–014–1245–7. PMID: 24744188; PMCID: PMC4153949.
30. Nelson WK, Fatima J, Houghton SG, Thompson GB, Kendrick ML, Mai JL, et al. The malabsorptive very, very long limb Roux–en–Y gastric bypass for super obesity: results in 257 patients. Surgery. 2006 Oct;140(4):517–22, discussion 522–3. doi: 10.1016/j.surg.2006.06.020. Epub 2006 Sep 1. PMID: 17011898.
31. Kellum JM, Chikunguwo SM, Maher JW, Wolfe LG, Sugerman HJ. Long–term results of malabsorptive distal Roux–en–Y gastric bypass in superobese patients. Surg Obes Relat Dis. 2011 Mar–Apr;7(2):189–93. doi: 10.1016/j.soard.2010.08.018. Epub 2010 Oct 11. PMID: 21145293.
32. Thurnheer M, Bisang P, Ernst B, Schultes B. A novel distal very long Roux–en Y gastric bypass (DVLRYGB) as a primary bariatric procedure–complication rates, weight loss, and nutritional/metabolic changes in the first 355 patients. Obes Surg. 2012 Sep;22(9):1427–36. doi: 10.1007/s11695–012–0708–y. PMID: 22798263.
33. Rubino F, Kaplan LM, Schauer PR, Cummings DE; Diabetes Surgery Summit Delegates. The Diabetes Surgery Summit consensus conference: recommendations for the evaluation and use of gastrointestinal surgery to treat type 2 diabetes mellitus. Ann Surg. 2010 Mar;251(3):399–405. doi: 10.1097/SLA.0b013e3181be34e7. PMID: 19934752.
34. De Luca M, Himpens J, Angrisani L, Di Lorenzo N, Mahawar K, Lunardi C, et al. A New Concept in Bariatric Surgery. Single Anastomosis Gastro–Ileal (SAGI): Technical Details and Preliminary Results. Obes Surg. 2017 Jan;27(1):143–7. doi: 10.1007/s11695–016–2293–y. PMID: 27431665.
35. Resa Bienzobas J, Lagos Lizan J, Pérez Zapata AI, Valero Sabater M, Ferrando Vela J, Sanjuan Casamayor M. Laparoscopic Gastroileal Bypass with Single Anastomosis: Analysis of the First 1512 Patients. Obes

Surg. 2019 Jun;29(6):1976–81. doi: 10.1007/s11695–019–03788–6. PMID: 30937875.
36. Lavrik AS, Sayenko VF, Tyvonchuk AS, Andreyeshchev SA, Furmanenko ED. Gastric shunting in surgical treatment of morbid obesity. Klinichna khirurhiia. 2003 March;(3):14–7. Russian.
37. Sayenko VF, Lavrik AS, Stetsenko AP. Obesity Surgical Problems. Journal of the Academy of Medical Sciences of Ukraine. 1999;5(4):694–9. Russian.
38. Tyvonchuk AS. Possibilities of surgical correction of morbid obesity by gastric bypass surgery. In: Topical issues of medical science and practice. Collection of scientific papers. Zaporizhzhia: Wild field; 2004;67(1):325. Russian.
39. Joffe OYu, Tsyura YuP, Stetsenko O.P, Tarasyuk TV, Kryvopustov OS. Laparoscopic gastric shunting as the operation of choice in patients, suffering morbid obesity and concomitant methabolic syndrome. Klinichna khirurhiia. 2013;(11): 17–20. Ukrainian.
40. Usenko OYu, Tyvonchuk OS, Lavryk AS, Zgonnyk AYu. Laparoscopic mini gastric bypass. Dosyagnennya biologii ta medytsyny. 2015;(1):97–8. Ukrainian.
41. Kular KS, Manchanda N, Rutledge R. A 6–year experience with 1,054 mini–gastric bypasses–first study from Indian subcontinent. Obes Surg. 2014 Sep;24(9):1430–5. doi: 10.1007/s11695–014–1220–3. PMID: 24682767.
42. Mahawar KK, Kumar P, Carr WR, Jennings N, Schroeder N, Balupuri S, et al. Current status of mini–gastric bypass. J Minim Access Surg. 2016 Oct–Dec;12(4):305–10. doi: 10.4103/0972–9941.181352. PMID: 27251826; PMCID: PMC5022508.
43. Mahawar KK, Himpens J, Shikora SA, Chevallier JM, Lakdawala M, De Luca M, et al. The First Consensus Statement on One Anastomosis/Mini Gastric Bypass (OAGB/MGB) Using a Modified Delphi Approach. Obes Surg. 2018 Feb;28(2):303–12. doi: 10.1007/s11695–017–3070–2. PMID: 29243145.
44. Musella M, Susa A, Manno E, De Luca M, Greco F, Raffaelli M, et al. Complications Following the Mini/One Anastomosis Gastric Bypass (MGB/OAGB): a Multi–institutional Survey on 2678 Patients with a Mid–term (5 Years) Follow–up. Obes Surg. 2017 Nov;27(11):2956–67. doi: 10.1007/s11695–017–2726–2. PMID: 28569357.
45. Lee WJ, Ser KH, Lee YC, Tsou JJ, Chen SC, Chen JC. Laparoscopic Roux–en–Y vs. mini–gastric bypass for the treatment of morbid obesity: a 10–year experience. Obes Surg. 2012 Dec;22(12):1827–34. doi: 10.1007/s11695–012–0726–9. PMID: 23011462.
46. Rutledge R, Walsh TR. Continued excellent results with the mini–gastric bypass: six–year study in 2,410 patients. Obes Surg. 2005 Oct;15(9):1304–8. doi: 10.1381/096089205774512663. PMID: 16259892.
47. DeMaria EJ. Comment on: Weight loss and malnutrition after conversion of the primary Roux–en–Y gastric bypass to distal gastric bypass in patients with morbid obesity. Surg Obes Relat Dis. 2020 May;16(5):e34–e35. doi: 10.1016/j.soard.2020.01.009. Epub 2020 Jan 16. PMID: 32098710.
48. Brolin RE. Comment on: Long–term results of malabsorptive distal Roux–en–Y gastric bypass in superobese patients. Surg Obes Relat Dis. 2011 Mar–Apr;7(2):193–4. doi: 10.1016/j.soard.2010.10.002. Epub 2010 Oct 16. PMID: 21145296.
49. Svanevik M, Risstad H, Hofsø D, Schou CF, Solheim B, Søvik TT, et al. Perioperative Outcomes of Proximal and Distal Gastric Bypass in Patients with BMI Ranged 50–60 kg/m(2)–A Double–Blind, Randomized Controlled Trial. Obes Surg. 2015 Oct;25(10):1788–95. doi: 10.1007/s11695–015–1621–y. PMID: 25761943; PMCID: PMC4559572.
50. Leeman M, Gadiot RPM, Wijnand JMA, Birnie E, Apers JA, Biter LU, et al. Effects of standard v. very long Roux limb Roux–en–Y gastric bypass on nutrient status: a 1–year follow–up report from the Dutch Common Channel Trial (DUCATI) Study. Br J Nutr. 2020 Jun 28;123(12):1434–40. doi: 10.1017/S0007114520000616. Epub 2020 Feb 20. PMID: 32077402.
51. Nelson WK, Fatima J, Houghton SG, Thompson GB, Kendrick ML, Mai JL, et al. The malabsorptive very, very long limb Roux–en–Y gastric bypass for super obesity: results in 257 patients. Surgery. 2006 Oct;140(4):517–22, discussion 522–3. doi: 10.1016/j.surg.2006.06.020. Epub 2006 Sep 1. PMID: 17011898.
52. Thurnheer M, Bisang P, Ernst B, Schultes B. A novel distal very long Roux–en Y gastric bypass (DVLRYGB) as a primary bariatric procedure—complication rates, weight loss, and nutritional/metabolic changes in the first 355 patients. Obes Surg. 2012 Sep;22(9):1427–36. doi: 10.1007/s11695–012–0708–y. PMID: 22798263.
53. Nabil TM, Khalil AH, Mikhail S, Soliman SS, Aziz M, Antoine H. Conventional Versus Distal Laparoscopic One–Anastomosis Gastric Bypass: a Randomized Controlled Trial with 1–Year Follow–up. Obes Surg. 2019 Oct;29(10):3103–10. doi: 10.1007/s11695–019–03991–5. PMID: 31177364.
54. van der Burgh Y, Boerboom A, de Boer H, Witteman B, Berends F, Hazebroek E. Weight loss and malnutrition after conversion of the primary Roux–en–Y gastric bypass to distal gastric bypass in patients with morbid obesity. Surg Obes Relat Dis. 2020 Mar;16(3):381–8. doi: 10.1016/j.soard.2019.12.009. Epub 2019 Dec 17. PMID: 31948922.
55. Pories WJ, Swanson MS, MacDonald KG, Long SB, Morris PG, Brown BM, et al. Who would have thought it? An operation proves to be the most effective therapy for adult–onset diabetes mellitus. Ann Surg. 1995 Sep;222(3):339–50; discussion 350–2. doi: 10.1097/00000658–199509000–00011. PMID: 7677463; PMCID: PMC1234815.
56. Moskalenko VV. Gastric shunting in treatment of morbid obesity. Klinichna khirurhiia. 2018 May;85(5):74–8. Ukrainian. doi: 10.26779/2522–1396.2018.05.74.
57. Tyvonchuk OS, Varga AV, Moskalenko VV. Comparative analysis of the effect of Roux–en–Y gastric bypass and the laparoscopic mini gastric bypass type 2 diabetes mellitu. Art of medicine. 2018;(4):166–8. Ukrainian.
58. Velotti N, Vitiello A, Berardi G, Di Lauro K, Musella M. Roux–en–Y gastric bypass versus one anastomosis–mini gastric bypass as a rescue procedure following failed restrictive bariatric surgery. A systematic review of literature with metanalysis. Updates Surg. 2021 Apr;73(2):639–47. doi: 10.1007/s13304–020–00938–9. Epub 2021 Feb 19. PMID: 33606148.
59. Tyvonchyk OS, Moskalenko VV, Vinogradov RI. Effect of biliopancreatic loop length mini gastric bypass on metabolic disorders resolution and nutritional deficiency. Reports of Vinnytsia National Medical University. 2019;23(3):434–8. doi: 10.31393/reports–vnmedical–2019–23(3)–16. Ukrainian.
60. Buchwald H, Buchwald JN, McGlennon TW. Systematic review and meta–analysis of medium–term outcomes after banded Roux–en–Y gastric bypass. Obes Surg. 2014 Sep;24(9):1536–51. doi: 10.1007/s11695–014–1311–1. PMID: 25001288.
61. Saliba J, Wattacheril J, Abumrad NN. Endocrine and metabolic response to gastric bypass. Curr Opin Clin Nutr Metab Care. 2009 Sep;12(5):515–21. doi: 10.1097/MCO.0b013e32832e1b14. PMID: 19535977; PMCID: PMC3795522.
62. Noel OF, Still CD, Argyropoulos G, Edwards M, Gerhard GS. Bile Acids, FXR, and Metabolic Effects of Bariatric Surgery. J Obes. 2016;2016:4390254. doi: 10.1155/2016/4390254. Epub 2016 Feb 24. PMID: 27006824; PMCID: PMC4783581.

Надійшла 31.05.2021